



CASO CLINICO DEL MESE

Riabilitazione estetica complessa in paziente con esiti di fallimento implantare



Angelo Cardarelli,
Filippo Cardarelli,
Romeo Pascetta,
Raffaele Vinci

Dipartimento di Odontoiatria, IRCCS
Ospedale San Raffaele, Milano
Direttore: Prof. E.F. Gherlone

Corso di Laurea in Odontoiatria
e Protesi Dentaria
Università Vita-Salute
San Raffaele, Milano
Presidente:
Prof. E.F. Gherlone

angelo_cardarelli@libero.it



FIG. 1

Ortopanoramica iniziale.

FIG. 2

Situazione iniziale, visione frontale: presenza di fistole in corrispondenza degli elementi dentari residui, incongruità del manufatto protesico.

FIG. 3

Situazione iniziale dopo rimozione del manufatto protesico.

FIG. 4

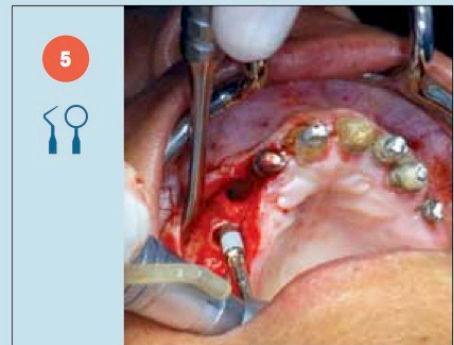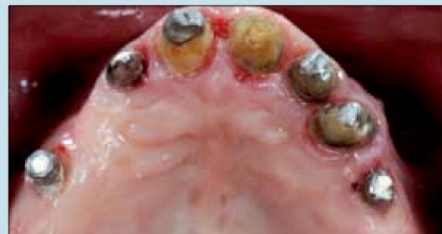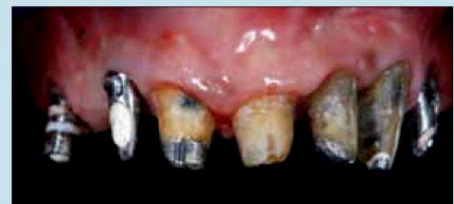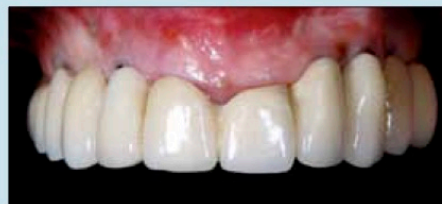
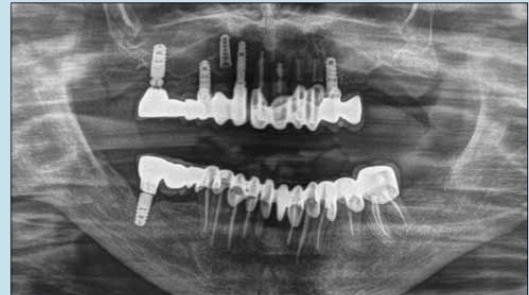
Situazione iniziale, visione oclusale.



FIG. 5

Inserimento impianti.

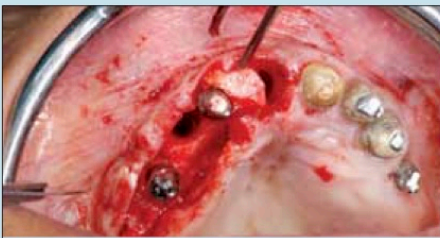Il presente caso clinico descrive la riabilitazione implantoprotesica mascellare di una paziente in esiti di fallimento implantare con grave compromissione degli elementi dentari residui. Si decide pertanto di rimuovere gli impianti non osteointegrati mantenendone solo alcuni, inserendone altri con carico immediato previa bonifica degli elementi dentari residui. Viene realizzata quindi una riabilitazione fissa a supporto implantare. Il risultato estetico finale dimostra un'ottima guarigione e gestione dei tessuti molli.



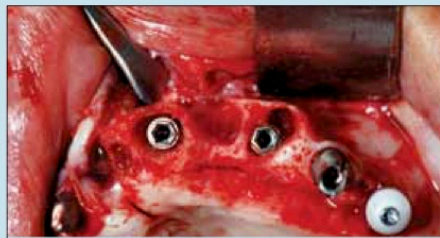
5



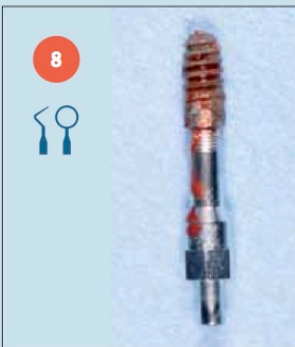
CASO CLINICO DEL MESE



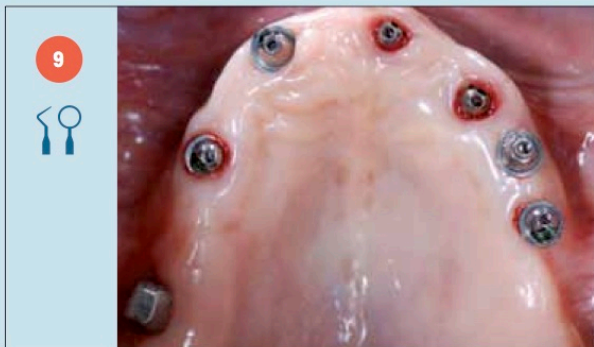6



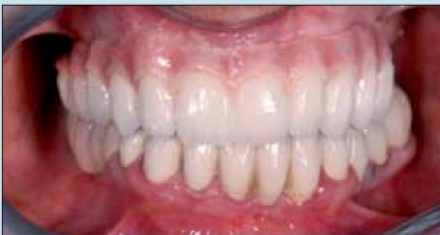7



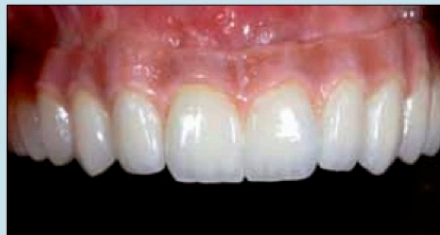8



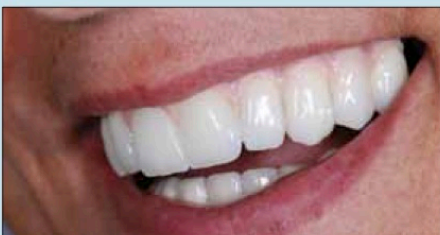9



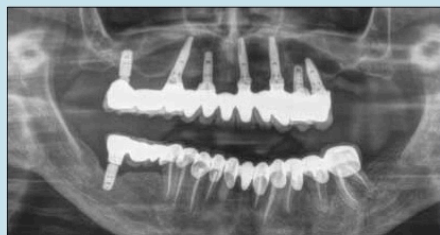
10



11



12



13

FIG. 6

Innesto connettivale perimplantare; vengono mantenuti gli impianti osteointegrati.

FIG. 7

Estrazioni dei denti residui, rimozione ed inserimento di nuovi impianti con carico immediato.

FIG. 8

Rimozione impianti non osteointegrati.

FIG. 9

Guarigione a 6 mesi.

FIG. 10

Finalizzazione protesica.



FIG. 11

Situazione finale.

FIG. 12

Situazione finale extraorale.

FIG. 13

Ortopanoramica finale.

LEGENDA



diagnosi



studio



trattamento



controllo

% IMG

15%

15%

50%

20%